

“Estudio evolutivo de un paciente controlado en un cribado diagnóstico-terapéutico de las AIN y CA”.

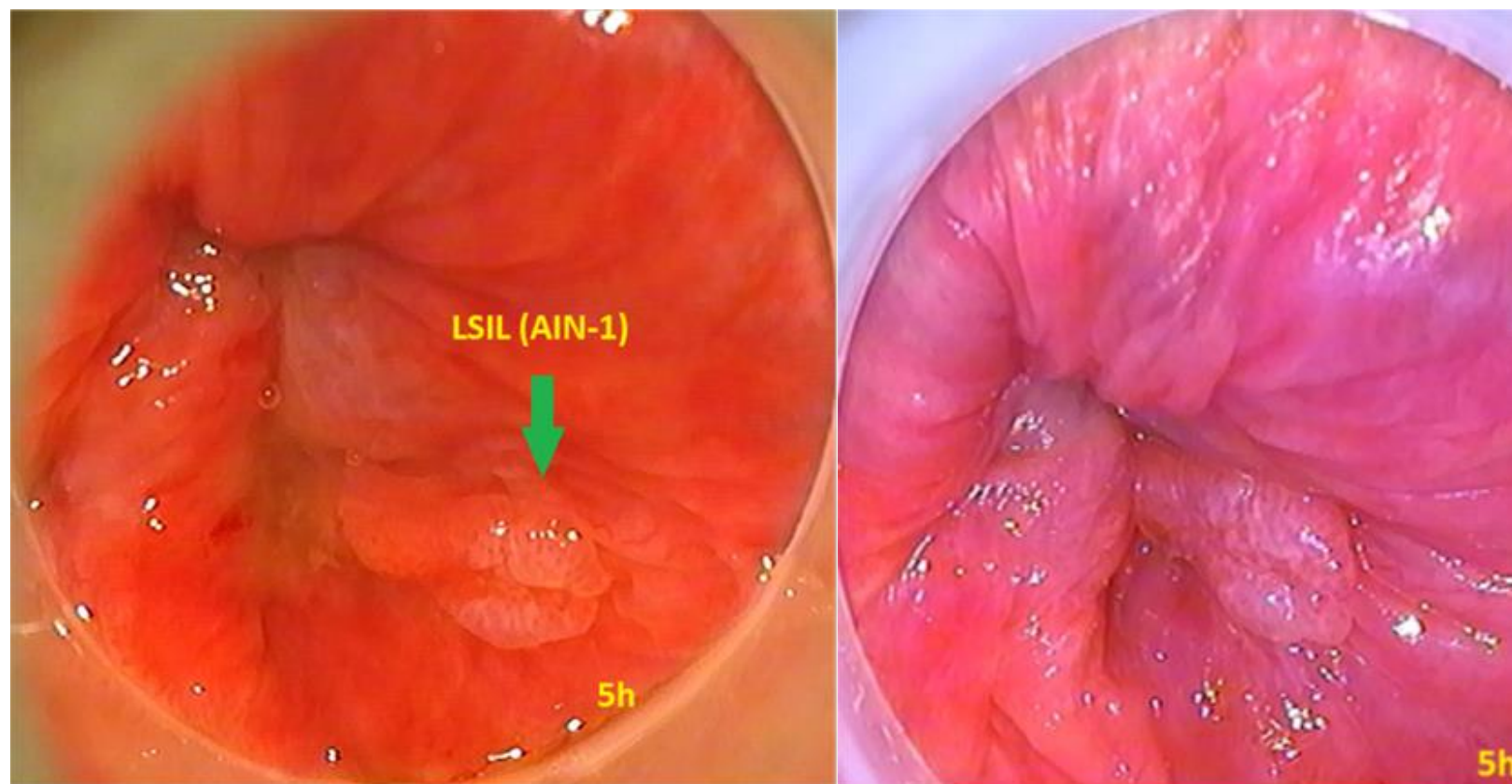


*Lucinda Pérez Domínguez, Silvia Rodríguez Rivero y Mauricio Iribarren Díaz
Servicio de Cirugía General y Aparato Digestivo. Hospital Álvaro Cunqueiro
Complejo Hospitalario Universitario de Vigo (CHUVI).*

AAR-1

Hallazgos basales: 2 condilomas (AIN-1)

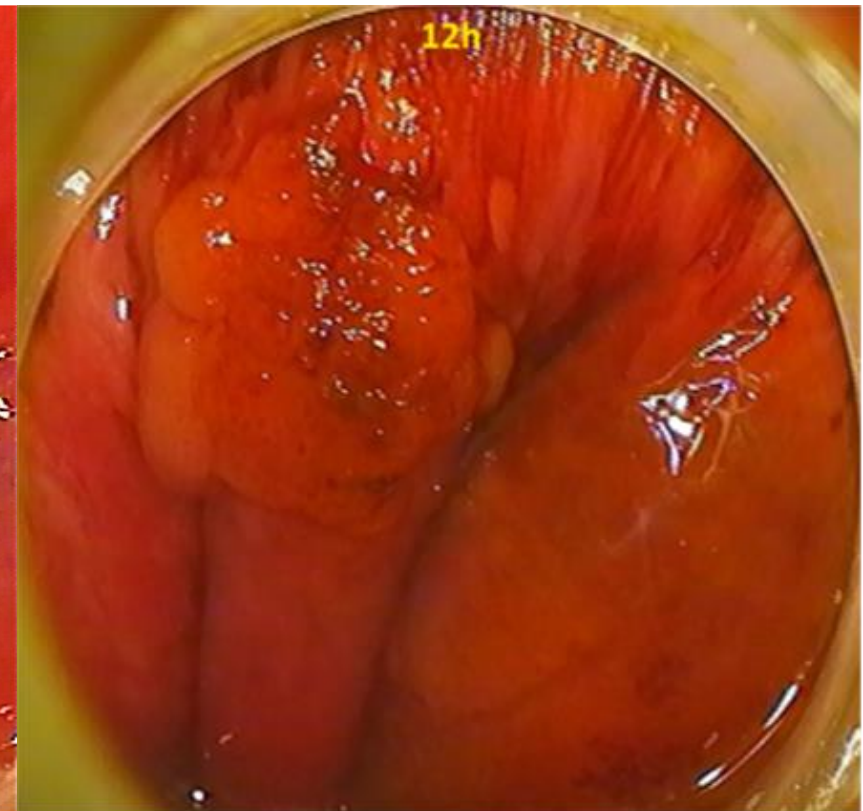
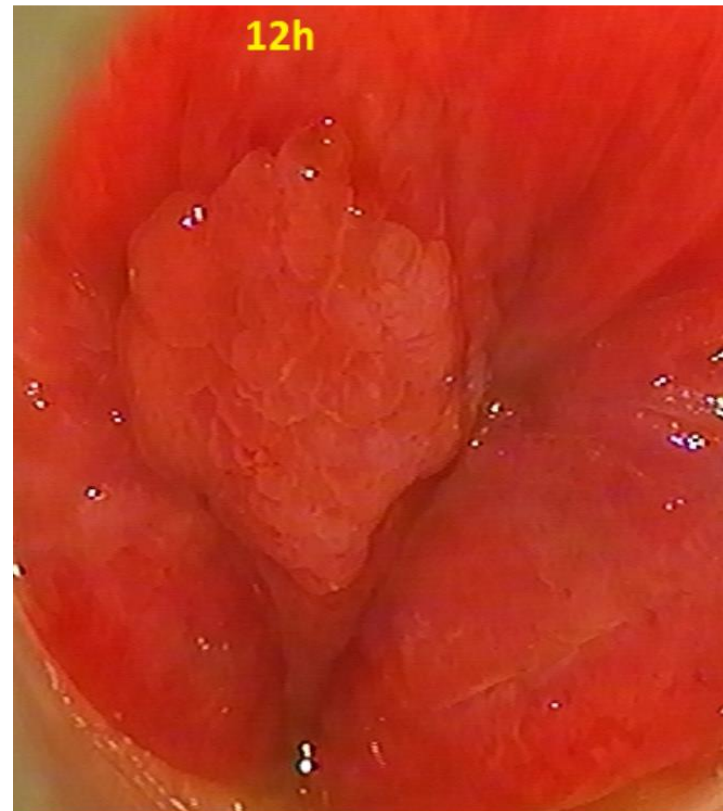
- Citología anal alterada (ASCUS) y VPH-AR no 16 no 18.
- Condiloma con AIN-1 (5h ZTA): Biopsia a las 5h.



AAR-1

Hallazgos basales: 2 condilomas (AIN-1)

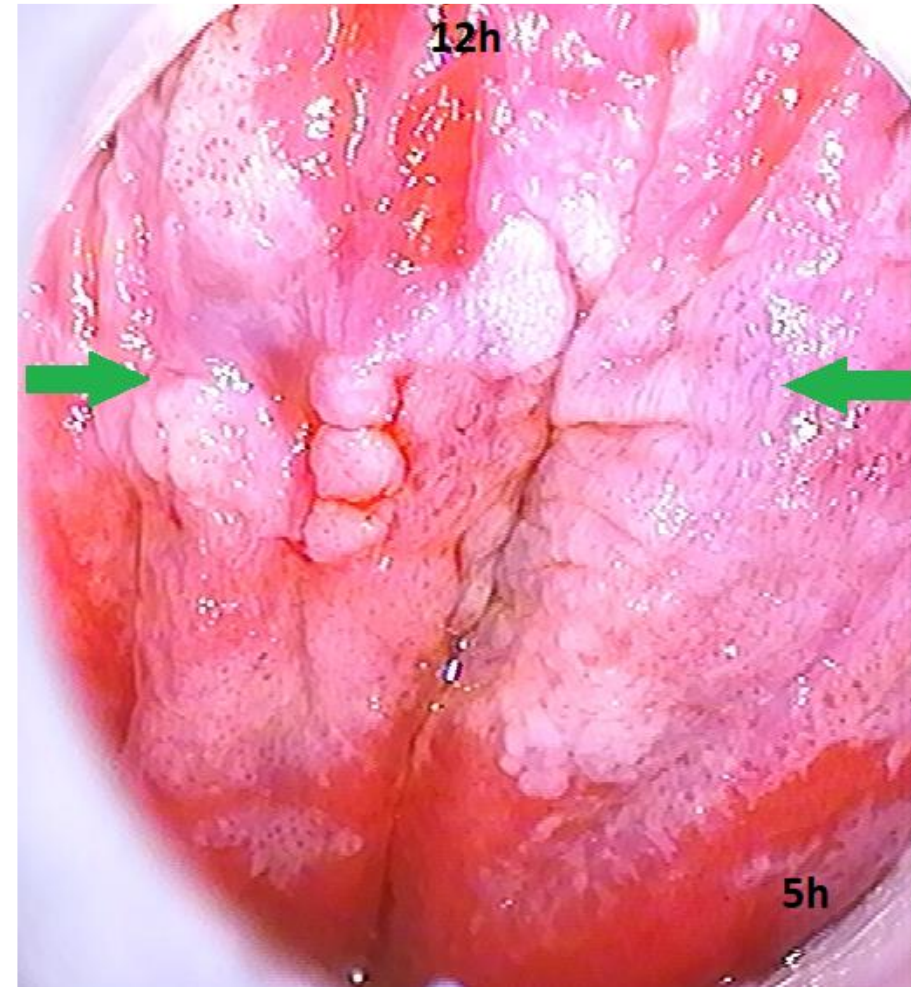
- Condiloma con AIN-1 (12h ZTA):
Biopsia + tratamiento en gabinete



AAR-2 DE CONTROL y TRATAMIENTO (CMA)

Hallazgos: Progresión por extensión local de ambas AIN-1

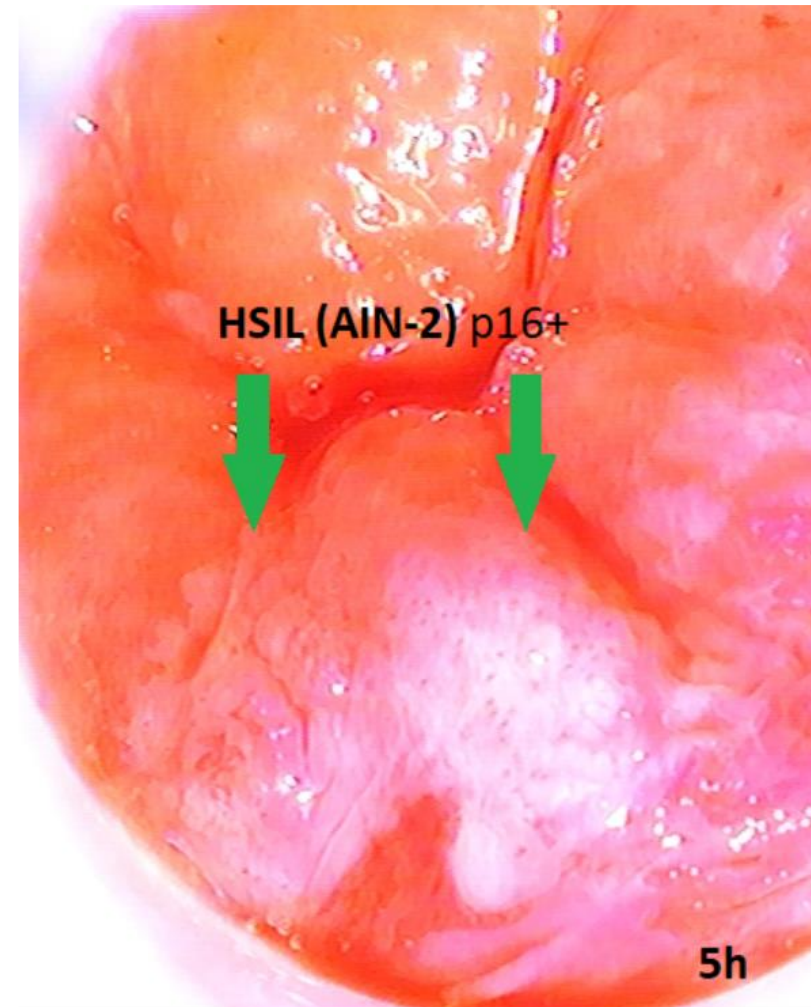
- Citología anal alterada (ASCUS) y VPH-AR no 16 no 18.
- Progresión por extensión local de ambas AIN-1 (5 y 12h).
- Biopsia + tratamiento (CMA).



AAR-3 DE CONTROL POST-TRATAMIENTO

Hallazgos: Persistencia y progresión histológica a AIN-2

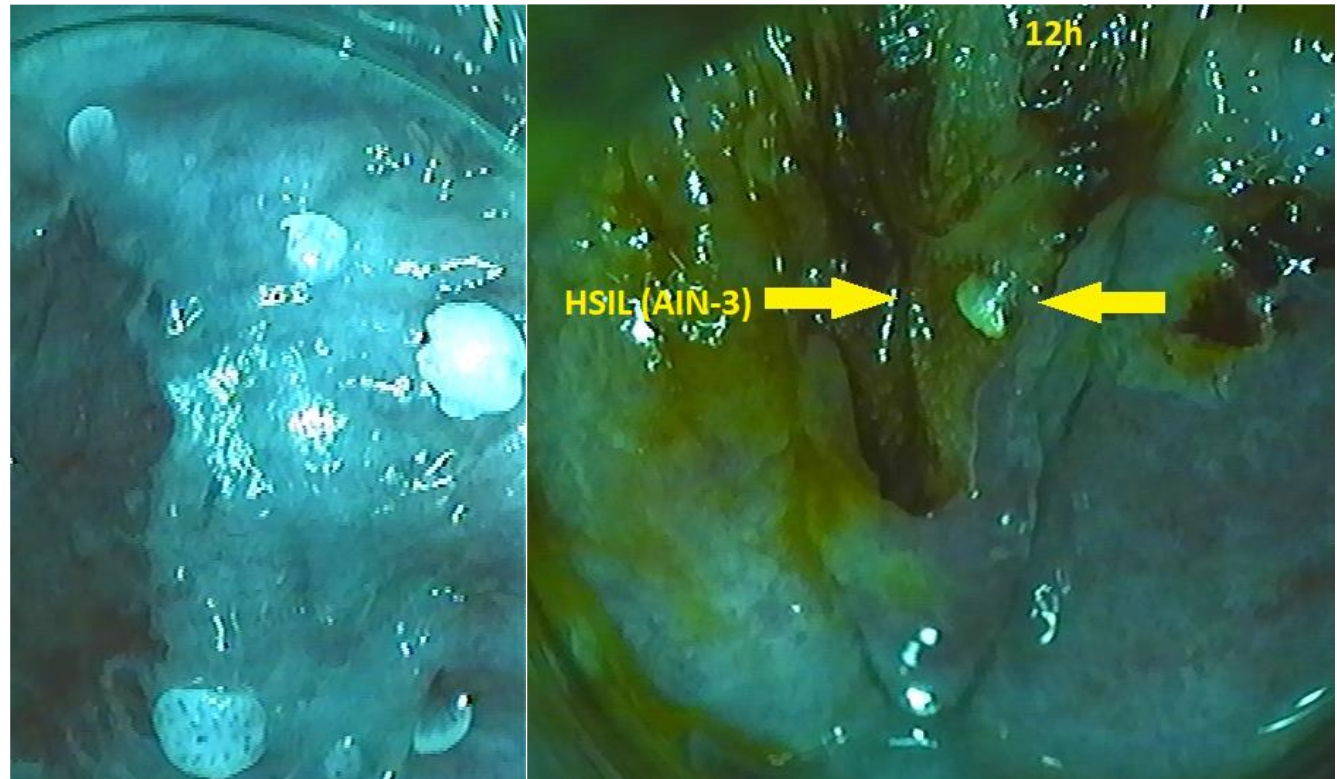
- Citología anal negativa (NAMC) y persistencia de VPH-AR no 16 no 18.
- Zona acetoblanca, punteada, lugol negativa, a las 5h ZTA.
- Se realiza biopsia + tratamiento en gabinete: progresión histológica a AIN-2 (p16+).
- Las AAR-4 y 5 de control demostraron curación de las AIN-1 y 2 tratadas.



AAR-6 DE CONTROL SEMESTRAL

Hallazgos: Condilomatosis y una progresión histológica focal a AIN-3

- Citología anal ASCUS y persistencia de VPH-AR no 16 no 18.
- Condilomatosis intra-anal. Biopsia de área lugol negativa a las 12h ZTA: AIN-3 (p16+).
- Tratamiento preferente (CMA).
- Las AAR-7 y 8 de control demostraron curación de las AIN-1, 2 y 3 tratadas.



GRUPO GECAO - CHUVI

Nuestro grupo VPH

