

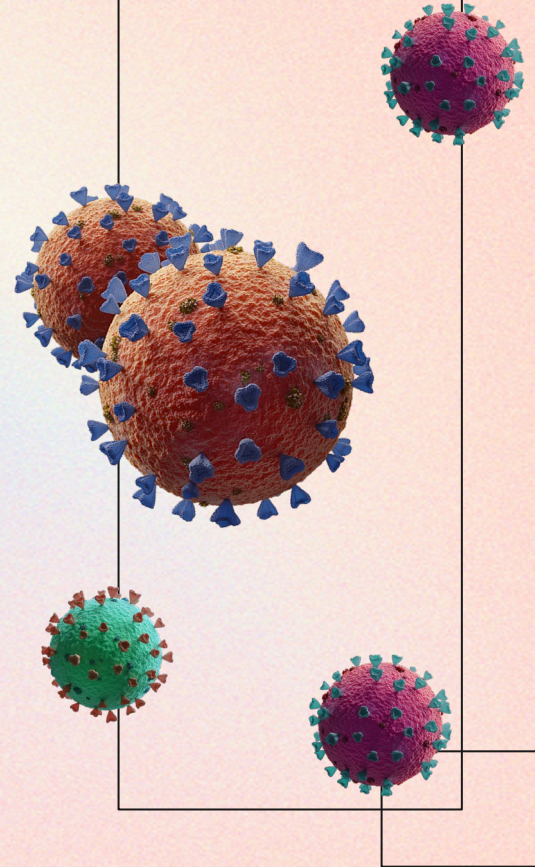


---

# Síndrome inflamatorio de reconstitución inmune

**Marta Contreras Sánchez.** Álvaro Mena de Cea. Pilar Vázquez Rodríguez  
*Medicina Interna – Unidad de Infecciosas. CHUAC*

---





30 años

*Asma bronquial*  
*Tuberculosis pleural*

**Oct/21.**

Cuadro de  
astenia e  
hiporexia de  
semanas de  
evolución  
+  
Relaciones de  
riesgo HSH

**28/10**

**WB y ELISA +**



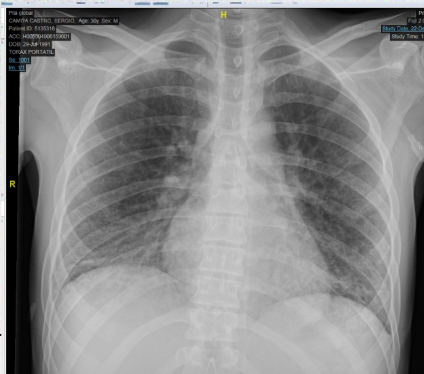
30 años

*Asma bronquial*  
*Tuberculosis pleural*

**Oct/21.**  
Cuadro de  
astenia e  
hiporexia de  
semanas de  
evolución  
+  
Relaciones de  
riesgo HSH

**28/10**  
**WB y ELISA +**

**Dic/21.**  
1ª consulta  
Clínica catarral



SARS-CoV2 PCR

*positivo*



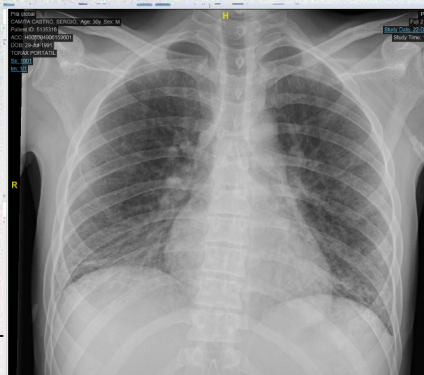
30 años

*Asma bronquial*  
*Tuberculosis pleural*

**Oct/21.**  
Cuadro de  
astenia e  
hiporexia de  
semanas de  
evolución  
+  
Relaciones de  
riesgo HSH

**28/10**  
**WB y ELISA +**

**Dic/21.**  
1ª consulta  
Clínica catarral



**VIH C3**

CD4 40  
1870000 copias/mL

**SARS-CoV2 PCR**  
**SARS-CoV2 IgG**  
**B-D-glucano**

*positivo*  
*negativo*  
*positivo*

**REMDESIVIR, CORTICOIDES, TMP/SLX**



30 años

Asma bronquial  
Tuberculosis pleural

**Oct/21.**  
Cuadro de  
astenia e  
hiporexia de  
semanas de  
evolución  
+  
Relaciones de  
riesgo HSH

**28/10**  
**WB y ELISA +**

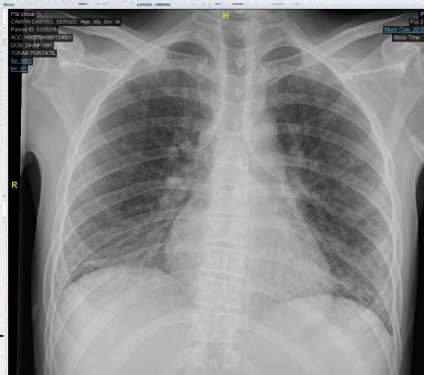
### INGRESO

- Neumonía por SARS-CoV2
- Coinfección por *P.jirovecii*
- VIH CDC C3

**BIC/FTC/TAF**

**Dic/21.**  
1ª consulta  
Clínica catarral

**03/01/22**



**VIH C3**

CD4 40  
1870000 copias/mL

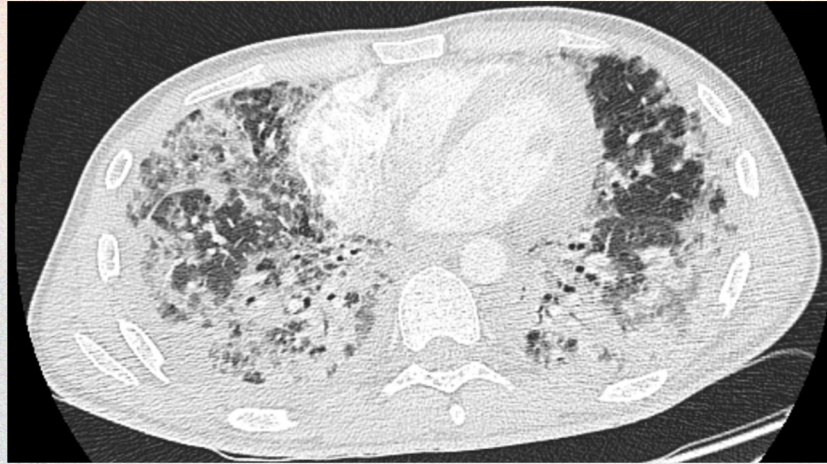
**SARS-CoV2 PCR**  
**SARS-CoV2 IgG**  
**B-D-glucano**

*positivo*  
*negativo*  
*positivo*

**REMDESIVIR, CORTICOIDES, TMP/SLX**

# INGRESO UCI

---



pH	7,51	PCR SARS-CoV2	<b>positivo</b>	<i>Delta (CT 18)</i>
pCO2	34	IgG SARS-CoV2	<b>negativo</b>	
pO2	<b>44,6</b>	CMV	<b>positivo</b>	

**CORTICOESTEROIDES + REMDESIVIR +  
CASIRIVIMAB/IMDEVIMAB + GANCICLOVIR**

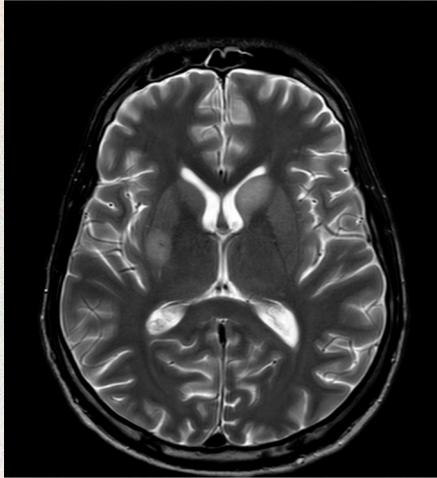---

## INGRESO UCI

---



	PREVIO	ACTUAL
CV	1870000	293
CD4	40	167



Bioquímica

Microbiología LCR (CMV,BK,JC, *M.tuberculosis*, *T.gondii*)

RMN

**negativo**

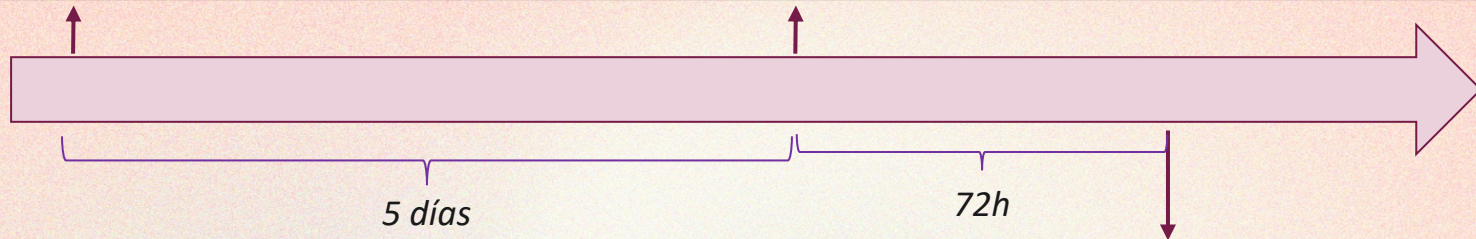
**negativo**

**LMP**

---

INGRESO UCI

PLANTA

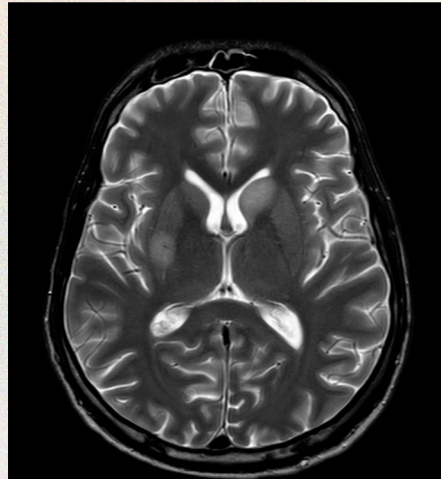

REINGRESO UCI

Electroencefalograma ***no focos epileptógenos***  
Punción lumbar ***negativa***  
Citometría LCR ***98,5% linfocitos CD3+CD8+***

**ENCEFALITIS POR CD8+**

**Corticoides 1g/día 5días**



	PREVIO	ACTUAL
CV	1870000	293
CD4	40	167

Bioquímica  
Microbiología LCR (CMV,BK,JC, *M.tuberculosis*, *T.gondii*)  
RMN

**negativo**  
**negativo**  
**LMP**



# Discusión

VIH +  
CD4 < 200

*MENOS PROBABILIDAD DE RESPUESTA CELULAR O HUMORAL*

*INFECCIONES PERSISTENTES POR SARS-COV2*

ENCEFALITIS  
CD8 +

- *Factores predisponentes: SIRI, escapes SNC, interrupción TAR*
- *SIRI: Normalización CD4 → respuesta desregulada contra infección oportunista y huésped*
- *Infiltración perivascular CD8+*
- *Alteración del nivel de conciencia + áreas difusas hiperintensas T2*
- *Corticoides en bolos*

**MUCHAS**

**GRACIAS**